(Aus dem pathologischen Institut der Universität München.)

Beitrag zur Kasuistik der intraabdominalen Fettnekrose.

Inaugural-Dissertation

zur

Erlangung der Doktorwürde

in der

gesamten Medizin

verfasst und einer

Hohen medizinischen Fakultät

der

Kgl. Bayer. Ludwig-Maximilians-Universität zu München

vorgelegt von

Friedrich Umbehr,
approb. Arzt aus Haardt (Rheinpfalz).

München, 1905.
Kgl. Hof- und Universitäts-Buchdruckerei Dr. C. Wolf & Sohn.

(Aus dem pathologischen Institut der Universität München.)

Beitrag zur Kasuistik der intraabdominalen Fettnekrose.

Inaugural-Dissertation

zur

Erlangung der Doktorwürde

in der

gesamten Medizin

verfasst und einer

Hohen medizinischen Fakultät

der

Kgl. Bayer. Ludwig-Maximilians-Universität zu München

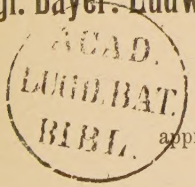

vorgelegt von

Friedrich Umbehr,
approb. Arzt aus Haardt (Rheinpfalz).

München, 1905.
Kgl. Hof- und Universitäts-Buchdruckerei Dr. C. Wolf & Sohn.

Gedruckt mit Genehmigung der medizin. Fakultät der Universität München.

Referent: Herr Obermedizinalrat Prof. Dr. von Bollinger.

Meiner lieben Mutter

in Dankbarkeit

gewidmet

Digitized by the Internet Archive
in 2026

https://archive.org/details/IA41549027_0147

Über die intraabdominale Fettgewebsnekrose ist seit der Entdeckung der Krankheit durch Balser schon ungemein viel geschrieben und diskutiert worden. Trotzdem besteht zur Zeit noch keine Einheit in der Anschauung über die Ätiologie dieses merkwürdigen Erscheinungskomplexes. Da aus diesem Grunde jede neue Beobachtung von Interesse sein dürfte, sei es mir gestattet, im folgenden von einem Falle zu berichten, den ich als Assistent des Herrn Dr. Krecke zu sehen Gelegenheit hatte.

Dr. F. B., ein 54jähriger Kollege, wurde am 3. März 1903 in die Anstalt aufgenommen. Patient, der schon früher häufig an Gallensteinkoliken gelitten hatte, erkrankte am 10. Februar beim Tragen einer Uniform plötzlich an Magenbeschwerden, die ihn zwangen, sich nach Hause zu begeben und das Bett aufzusuchen. Die anfangs heftigen Schmerzen waren bald vorüber. Am nächsten Morgen völliges Wohlbefinden. Mittags stellte sich abermals plötzlich ein Anfall von heftigen Schmerzen im Magen und in der Gegend der rechten unteren Rippen ein. Patient musste wieder das Bett aufsuchen. Die Schmerzen bestanden dumpf fort. Am Abend desselben Tages trat ohne weitere Veranlassung Übelsein und bald darauf heftiges Erbrechen von galliger Flüssigkeit auf. In den nächsten Tagen erbrach der Kranke ungemein häufig — bis zu zwölfmal im Tage — gallige Massen. Zugleich acholische, diarrhöische Stühle. Druckgefühl in der Lebergegend, sonst aber keine Schmerzen.

Am 18. Februar hörte das Erbrechen plötzlich auf. Der

Stuhl wurde allmählich dunkler und geformt. Bald nach dem Aufhören des Erbrechens stellte sich leichtes Fieber ein, Gelbsucht war nie vorhanden. —

Mit 17 Jahren machte der Kranke die Masern, mit 38 Jahren Scharlach durch. Im Feldzug 1870 erkrankte er an Typhus, der einmal recidivierte. Am Anschluss daran entwickelten sich schwere Phlebitiden an beiden Beinen mit Ulcerationen.

Die ersten Anfälle von Gallensteinkoliken traten im Jahre 1890 auf. Anfangs wurden dieselben als Folgen eines Magenleidens angesehen, später wurde jedoch die Diagnose „Gallenstein“ immer sicherer. Die Kolikanfälle wiederholten sich jährlich. Trotz Badekuren u. s. w. wurden dieselben immer häufiger, stets mit wechselnden Schmerzen.

Status praesens: Patient ist von mittlerem Ernährungszustand, schwächlicher Muskulatur, mittlerem Knochenbau, normaler Hautfarbe.

Das Abdomen ist leicht aufgetrieben. Bauchdecken überall weich.

Die Haut der Lebergegend zeigt eine Reihe von subkutanen Venenverzweigungen. Die Leberdämpfung beginnt am unteren Rand der siebenten Rippe. Der untere Leberrand ist in der Mammillarlinie vier Finger breit unterhalb des rechten Rippenbogens palpabel, vollständig glatt. Er zieht von da nach dem linken Rippenbogen, bleibt in der Mittellinie etwa drei Querfinger breit oberhalb des Nabels und erreicht den linken Rippenbogen am Ansatz der neunten Rippe. Bei tiefem Eindrücken ist der Leberrand rechts wenig, links von der Mittellinie — etwa in der Mitte zwischen Nabel und Schwertfortsatz — etwas mehr empfindlich.

Grösster Leibesumfang 96 cm.

Die Milz ist drei Querfinger breit unterhalb des linken Rippenbogens als derber Tumor fühlbar.

Im Urin findet sich etwas Eiweiss, keine Gallenfarbstoffe. Sediment ist nicht vorhanden. Mikroskopisch nichts Krankhaftes nachweisbar.

Herz und Lungen ohne Besonderheiten.

Die nächsten Tage nach der Aufnahme wird Patient in der Anstalt beobachtet. Die Temperatur ist während dieser Zeit in der Frühe immer normal und steigt in den ersten Tagen abends bis zu 38,4°. Nach fünf Tagen auch abends normale Temperaturen. Der Puls schwankt zwischen 96 und 120 Schlägen in der Minute. Fast täglich erfolgt ohne weitere Ursache Erbrechen.

Am 7. III. ist in der Gallenblasengegend ein etwa pflaumengrosser, druckempfindlicher Tumor zu fühlen, der den Leberrand überragt.

Am 8. III. ist der Tumor noch haselnussgross.

Am 9. III. Tumor nicht mehr zu fühlen.

Am 11. III. erfolgt zum letzten Male Erbrechen von reichlichen galligen Massen.

Da die Mattigkeit des Patienten immer mehr zunimmt, andererseits die Diagnose „Gallensteine“ durch die Beobachtung gesichert erscheint, wird am 12. III. 1903 die Operation vorgenommen:

Schnitt am Rande des rechten Rektus. Eröffnung der Bauchhöhle. Unter dem Rippenbogen wird ein etwa zwei Querfinger breites Stück der Leber sichtbar mit glatter Oberfläche. Die Gallenblase überragt den unteren Leberrand um etwa 4 cm. Dieselbe ist prall gefüllt. Gegen den Ductus cysticus hin sind zahlreiche Steine zu fühlen. Die Serose der Gallenblase ist stark gerötet, mit leichten fibrinösen Beschlägen bedeckt. Zum Omentum minus hin ziehen einzelne Stränge. Nach der Punktion der Gallenblase entleert sich vollständig klare, orangefarbene Galle. Nunmehr wird die

Blase eröffnet. Sofort drängen sich nacheinander sehr zahlreiche Steine zu der Öffnung heraus; weitere werden mit der Kornzange aus der Tiefe herausbefördert. Aus dem Cystikus wird ein grosser Stein herausgedrückt und entfernt. Im Choledochus ist nichts zu fühlen. Beim Ausspülen der Gallenblase kommen noch einige kleinere Gallensteinchen heraus. Da der Inhalt der Gallenblase ganz klar ist, wird von der Exstirpation derselben abgesehen. Sie wird an das Peritoneum angenäht. Nachdem ein Gummirohr in die Gallenblase eingeführt ist, werden die Bauchdecken in drei Etagen verschlossen.

Patient übersteht die Operation ganz gut. Er hat in den folgenden Tagen wenig Schmerzen, keine Übelkeit. Die Galle fliesst durch das Rohr ab. Flüssige Kost wird gut vertragen. Die Temperatur schwankt zwischen 36,3 und 37,7°; die Pulsfrequenz zwischen 104 und 120 Schlägen in der Minute.

Am 14. III. nachmittags tritt ohne besondere Ursache plötzlich wieder Erbrechen auf. Danach befindet sich Patient aber wieder ziemlich wohl. In den folgenden Tagen öfters Erbrechen im Anschluss an die abendlichen Morphiuminjektionen, mehrere Male auch tagsüber ohne besondere Ursache.

Am 18. III. Verbandwechsel: Wunde reaktionslos. Nähte zum Teil entfernt. Auch auf den Verbandwechsel hin Erbrechen.

Am 19. III. muss der Verband erneuert werden, da viel Galle in die Verbandstoffe geflossen ist. Die Wunde ist unterhalb der Gallenfistel wieder aufgeplatzt und wird durch einige Nähte von neuem geschlossen.

Von nun an muss der Verband täglich erneuert werden, da die Galle zum Teil in den Verband fliesst. Patient ist infolge des öfteren Erbrechens recht matt, hat aber keine

Schmerzen. Appetit relativ gut. Flatus gehen ab. Stuhlgang durch Klysmata geregelt. Stühle gefärbt.

Am 22. und 23. III. Magenspülung wegen fortgesetzten Erbrechens. Danach hört das letztere auf. Als Nahrung nimmt Patient hauptsächlich Milch, bezw. Tee mit Milch, hie und da Eier, Taube. Mattigkeit gross. Zunehmende Abmagerung.

Am 28. III. Klagen über Druckgefühl am Sternum, sonst Wohlbefinden.

Am 31. III. Stuhl acholisch.

Am 4. IV. vormittags plötzlich heftige Schmerzen links vom Nabel. Einlauf, Termophor, Opium ohne Erfolg. Erst auf 0,01 Morphium subcutan lassen die Schmerzen nach. Der Leib ist etwas gespannt, in der Mittellinie druckempfindlich.

5. IV. Von Zeit zu Zeit anfallsweise zuckende Schmerzen in der linken Seite des Leibes. Patient sieht gelb aus. Im Urin keine Gallenfarbstoffe. Stuhl wenig gefärbt. Appetit gut.

6. IV. Mehrmals heftige krampfartige Schmerzen links vom Nabel. Auf Morphiuminjektionen Besserung. Nachmittags plötzlich Erbrechen.

7. IV. Viel Winde abgegangen. Leib weicher. Auf Einlauf reichlich, wenig gefärbter Stuhl. Nachmittags treten abermals stärkere Schmerzen links vom Nabel auf. Gurren im Leibe.

8. IV. Nachmittags wieder starke Schmerzen. Morphiuminjektion, darauf Erbrechen. Dann keine Schmerzen mehr.

9. IV. Mehrmals spontane Stuhlentleerungen, dünn, ungefärbt. Zeitweise leichte Schmerzen in der linken Leibseite. Temperatur seit 4. IV. normal, Pulsfrequenz 104—120 Schläge in der Minute.

Am 10. IV. fühlt man bei der Palpation des Leibes links vom Nabel eine Resistenz. Hier besteht auch auf Druck Schmerz. Grosse Mattigkeit.

11. IV. Beim Verbandwechsel bemerkt man heute zwischen Nabel und Spina ant. sup. eine umschriebene Vorwölbung der ziemlich abgemagerten Bauchdecken. Gegen 11 Uhr Schüttelfrost, der etwa 1/2 Stunde dauert. Temperatur 37,4. Puls noch relativ kräftig, etwas frequent. Grosse motorische Unruhe. Mässige Schmerzen im Leib. Um 2 Uhr Puls klein, 160 in der Minute. Zunehmender Kräfteverfall. Starker Schweiss. Bald darauf ist der Puls nicht mehr zu fühlen. Um 1/2 6 Uhr Bewusstlosigkeit. Um 6 1/4 Uhr Exitus letalis.

Sektion (Prof. Dürck).[1])

Stark abgemagerte männliche Leiche. Leib stärker aufgetrieben. In der rechten Mammillarlinie eine granulierende Wunde. Ein Rohr fährt durch einen Fistelgang in die Lebergegend.

Nach Eröffnung der Bauchhöhle treten sogleich die stark geblähten Dünndarmschlingen heraus. Die letzteren sind gerötet und mit rahmigem Eiter bedeckt. Neben der Wirbelsäule und namentlich im kleinen Becken findet sich etwa 1/4 Liter dünnflüssigen, jauchigen, stinkenden Eiters. Unter der Leber wird aus einer Perforationsöffnung am Dickdarm in der Nähe des Colonknies Kot entleert. Die Gallenblase ist stark geschrumpft, am unteren Pol breit offen; in derselben Spuren einer chronischen Entzündung; zahlreiche narbige Einlagerungen in die Schleimhaut. Ein Stein wird weder im Ductus hepaticus noch im Ductus cysticus entdeckt.

Am Colon ascendens nahe der Umbiegung zum Colon transversum sieht man auf dem Peritoneum viscerale zahlreiche stecknadelkopf- bis erbsengrosse, gelbweisse Knötchen mit unregelmässiger Oberfläche und von ziemlich harter Konsistenz. Auf dem Durchschnitt sind dieselben von homo-

[1]) Sektions-Journal des pathologischen Instituts Nr. 278. 1903.

gener Beschaffenheit und gleichmässiger Färbung. Diese Knötchen durchsetzen einen Teil der Darmwand und lassen sich aus derselben leicht herausheben. Auf der Schleimhautseite sieht man die Knötchen zum Teil durch die Mukosa durchschimmern. An der Stelle der Perforation scheint ein solches Knötchen herausgefallen zu sein. Die Perforationsöffnung ist etwa linsengross, der Rand derselben unregelmässig.

Auch in der Fettkapsel beider Nieren, besonders der linken, zeigen sich die gleichen Knötchen, die hier Bohnengrösse erreichen. Die Nebennieren sind frei. Im peripankreatischen Fettgewebe sind die Knoten ebenfalls sehr zahlreich, bis etwa erbsengross. Im Netz finden sich sehr zahlreiche, feine, stecknadelkopfgrosse Knötchen von derselben Konsistenz und Farbe. Auch im präperitonealen Fettgewebe sind besonders in den seitlichen Partien die Knötchen sehr zahlreich und erreichen eine bedeutende Grösse (über Bohnengrösse). Sie scheinen durch das Peritoneum hindurch und sind durch die ganze Fettschicht verbreitet.

Das Pankreas zeigt mässige bindegewebige Einlagerungen, sonst nichts Besonderes.

Leber nicht vergrössert, ohne Veränderungen.

Milz wenig vergrössert, Kapsel schlaff.

In den Nieren leichte parenchymatöse Entzündung.

Lungen ohne wesentlichen Befund.

Herzmuskel etwas schlaff. Linker Ventrikel etwas gedehnt.

Anatomische Diagnose:

Abdominale Fettgewebsnekrose mit konsekutiver Perforation des Dickdarms (Colon asc. und Flexura sigm.) an verschiedenen Stellen vom Peritonealraum in das Darmlumen; eitrig-jauchige Perforationsperitonitis; parenchymatöse Nephritis. Cholelithiasis.

Es handelt sich also in unserem Falle um einen Kranken, der seit 13 Jahren an häufig wiederkehrenden Gallensteinkoliken gelitten hatte. Der letzte derartige Kolikanfall verlief unter andauerndem Fieber und heftigen Magendarmstörungen. Um der drohenden Gallengangentzündung vorzubeugen, wurde fünf Wochen nach Beginn des Anfalls die Eröffnung der Gallenblase und die Entfernung der Steine vorgenommen. Dadurch wurde wohl das Fieber, nicht aber die Magendarmerscheinungen und die Mattigkeit beseitigt. Zunehmende Schwäche. Vier Wochen nach der Operation Tod unter peritonitischen Erscheinungen. Die letzteren waren im Anfang, obwohl sie eine intraperitoneale Komplikation nahe legten, doch so unklar, und andrerseits war der Zustand des Kranken so elend, dass man sich zu einem weiteren Eingriff nicht entschliessen konnte. Die Sektion förderte dann zu unserer Überraschung das Bild einer schweren, intraabdominalen Fettgewebsnekrose zutage. Ein solcher Fettnekroseherd war aus der Darmwand herausgefallen und hatte so zur Perforation des Darmes und in der Folge zu Peritonitis geführt, die den Tod des Kranken verursachte.

Die intraabdominale Fettgewebsnekrose ist in den letzten Jahren allmählich bekannter geworden. Seitdem mehren sich die Berichte über dieselbe beständig. Über das Wesen bezw. die Ätiologie dieser merkwürdigen Krankheit war man nach der Entdeckung derselben durch Balser lange Zeit im unklaren. Die Ergebnisse der Forschungen von Langerhans bedeuteten dann einen wesentlichen Fortschritt in der Erkenntnis der Fettgewebsnekrose.

Langerhans fand nämlich, dass die Fettgewebsnekrose mit der Zersetzung des in den Zellen enthaltenen neutralen Fettes beginnt. Die flüssigen Bestandteile werden eliminiert, die festen Fettsäuren bleiben liegen; letztere verbinden sich mit Kalksalzen zu fettsaurem Kalk. Da nun in den meisten

der bekannt gewordenen Fälle die Fettgewebsnekrosen in besonderer Menge in der Umgebung des Pankreas gefunden wurden, lag es von vornherein sehr nahe, das fettspaltende Ferment der Bauchspeicheldrüse für die Zersetzung des Fettes bei der Fettgewebsnekrose verantwortlich zu machen. Die nach dieser Richtung hin angestellten zahlreichen Tierversuche ergaben dann auch die Richtigkeit dieser Annahme, und nach dem heutigen Stand der Forschung muss man wirklich annehmen, dass der Austritt von Pankreassaft in das Gewebe der Bauchspeicheldrüse bezw. in das die letztere umgebende Gewebe die Fettgewebsnekrose verursache.

Langerhans selbst, der als erster mit sterilisiertem Wasser und Glassplitter zerriebenes Kaninchenpankreas ins Fettgewebe injizierte, konnte allerdings bei 13 Versuchen nur einen positiven Erfolg aufweisen; doch lag dies offenbar an der Unzweckmässigkeit des Versuches. Immerhin aber ist schon durch diesen einen Versuch die Möglichkeit erwiesen, „durch Einwirkung von frischem Pankreassaft auf lebendes Fettgewebe Fettnekrosen hervorzurufen".

Hildebrand berichtet, dass es ihm bei seinen Versuchen in allen Fällen gelungen sei, durch Eingriffe, die eine einfache Sekretstauung oder eine Sekret- und Blutstauung im Pankreas zur Folge hatten, oder einen Ausfluss von Pankreassaft in die Bauchhöhle verursachten, „typische Fettnekrosen im Pankreas selbst, im Netze und im Mesenterium hervorzurufen".

Dettmer führte die Hildebrand'schen Versuche weiter fort. Dieselben hatten immer (in fünf Fällen) positiven Erfolg, wenn durch Abbindung der Venen eine Zirkulationsstörung hervorgerufen wurde und gleichzeitig das Pankreas durch einzelne Umschnürungsligaturen abgebunden wurde. In einigen Fällen wurden Stücke des abgebundenen Pankreas reseziert und an anderen Stellen der Bauchhöhle eingenäht.

An diesen Stellen fand sich bei der Sektion Fettgewebsnekrose.

In einer anderen Reihe von Versuchen wurden Stücke von frischem Katzenpankreas in die Bauchhöhlen anderer Katzen verpflanzt, deren eigene Bauchspeicheldrüsen intakt blieben. Auch hier fand sich bei der Sektion an der Stelle der Implantation Fettgewebsnekrose. Auch in zwei Fällen, in denen nur das Pankreas durch einzelne Umschnürungsligaturen abgebunden wurde, fanden sich nach dem Tode Fettgewebsnekrosen in der Bauchspeicheldrüse bezw. in dem derselben anliegenden Netz.

Jung kommt auf Grund verschiedener Versuche — hauptsächlich Implantation von Pankreasteilen anderer Tiere in die Bauchhöhle — zu dem Schlusse, „dass die Fettgewebsnekrosen zum Teil dem fettemulgierenden und fettzersetzenden Enzym des Pankreassaftes zuzuschreiben sind, grösstenteils aber wohl dem eiweisszersetzenden Enzym". (?)

Die Hildebrand-Dettmer'schen Versuche wurden später von Milisch unter Hildebrands Leitung fortgesetzt. Milisch konnte die von Hildebrand und Dettmer gefundenen Resultate bestätigen. Auch er fand, „dass in sämtlichen Fällen, wo Pankreassekret entweder direkt oder durch Diffusion in die Bauchhöhle gelangen konnte", sich nach dem bald erfolgten Tode Fettnekrosen in der Bauchhöhle vorfanden.

Körte versuchte zunächst durch Quetschung des Pankreas, Abbindung und Durchschneidung desselben, Unterbindung der Blutgefässe, Sekretaustritt in die Bauchhöhle und hierdurch Fettgewebsnekrose hervorzurufen. Es gelang jedoch nicht. Durch Verpflanzung eines ausgeschnittenen Stückes des Pankreas in die Bauchhöhle gelang es in vier von sechs Fällen, Fettgewebsnekrosen zu erzeugen. Dann erregte Körte durch Injektion von Bakterien und chemisch reizenden Stoffen in die Bauchspeicheldrüse Entzündung in der letzteren.

Mit diesen Versuchen konnte er sechsmal von 16 Fettnekrosen hervorrufen. Körte schliesst aus seinen Beobachtungen, dass es möglich ist, durch Verletzung und künstlich erregte Entzündung des Pankreas, durch Kontinuitätstrennungen und Implantation von ausgeschnittenen Pankreasstücken in die Bauchhöhle Fettgewebsnekrose zu erzeugen, dass dies aber nur in einem Teil der Fälle gelingt.

Die Versuche von Williams sind ähnlich denen von Hildebrand, Dettmer und Milisch. Auch er unterband das Pankreas und gleichzeitig eine Anzahl seiner Venen. Auch Kontinuitätstrennungen wurden teilweise ausgeführt. Von seinen 20 Versuchen waren acht mit mehr oder weniger grossem Erfolge gekrönt, in den übrigen zwölf Fällen gelang es nicht, Fettgewebsnekrosen zu erzeugen.

Von Wichtigkeit sind auch die Beobachtungen des Amerikaners Flexner. Dieser führte seine Versuche in verschiedener Weise aus: 1. Er unterband sämtliche Venen des Pankreas. 2. Ligatur um die Milzhälfte der Bauchspeicheldrüse und Zerreissung der letzteren mit scharfen Haken. 3. Durchschneidung der Drüse. 4. Doppelte Abbindungen und Durchschneidung des Ductus pancreaticus. In sämtlichen Fällen wurde nach dem Tode Fettgewebsnekrose konstatiert. In einigen dieser Fettnekroseherden konnte Flexner fettspaltendes Ferment nachweisen.

Sehr eingehend wurden diese experimentellen Studien über die Ätiologie der Fettgewebsnekrose von Katz und Winkler durchgeführt. Sie stellten ihre Versuche grossenteils den Intentionen Hildebrands folgend an, indem sie den Ductus pancreaticus bezw. das Pankreas unterbanden; doch hielten sie es für nötig, um den beim Menschen beobachteten Verhältnissen näher zu kommen, das Pankreas nicht nur an zwei oder drei Stellen, sondern vielfach durch Umschnürungsligaturen abzubinden. Meistens wurde gleichzeitig der Ductus

pancreaticus unterbunden. Bei dem Anlegen der Umschnürungsligaturen wurden die grossen Gefässstämme nach Möglichkeit geschont. Bei sämtlichen, in dieser Weise angestellten Versuchen konnte nach dem Tode Fettgewebsnekrose konstatiert werden. Unter 51 Experimenten hatten 43 positiven Erfolg. Die Fettnekrosen fanden sich immer im Pankreas selbst bezw. in dem an dasselbe angrenzenden Fettgewebe, Netz, Duodenum etc., und zwar konnte immer ein inniger Zusammenhang zwischen der Ligatur und der Fettgewebsnekrosen festgestellt werden. Die letzteren erstreckten sich streifenförmig zur Seite des angelegten Fadens und füllten auch die von letzterem gebildeten Räume aus.

Die positiven Ergebnisse all dieser Versuche bilden die Hauptstütze der in neuerer Zeit namentlich von Trubart energisch verfochtenen Pankreasformentheorie. Um diese zu entkräften, ist von den Gegnern u. a. geltend gemacht worden, dass die durch das Tierexperiment erzeugten Fettgewebsnekrosen in keinem Verhältnisse stünden zu den hochgradigen Veränderungen, die bei der menschlichen Fettgewebsnekrose meistens gefunden wurden (Körte). Dieser Einwurf ist aber insofern nicht stichhaltig, als beim Tierexperiment fast ausschliesslich junge, gesunde Tiere verwendet werden, deren Gefässystem und Gewebszellen noch keinerlei Veränderungen erfahren haben — ganz im Gegensatz zu den von Fettgewebsnekrose befallenen Menschen; hat doch z. B. Blume nur in 50 % aller von ihm untersuchten menschlichen Bauchspeicheldrüsen vollständig gesundes Organengewebe gefunden, während in den übrigen Fällen teils beginnende, teils schon mehr oder weniger fortgeschrittene Nekrose der Epithelzellen nachzuweisen war. Es sind daher beim Tierexperiment schon ganz bedeutende Eingriffe nötig, wenn man den Verhältnissen beim Menschen einigermassen analoge Verhältnisse schaffen will. Teils auf Nichtbeachtung dieser Tatsache, teils auf die Un-

zweckmässigkeit ihrer Versuchsanordnung ist es denn auch zurückzuführen, dass andere Forscher wie Körte, Hlava meistens mit negativem Erfolge experimentierten.

Neben den experimentellen Beobachtungen bringt die Kasuistik mehr und mehr Belege für die Richtigkeit der Pankreasformentheorie bei. Unter den veröffentlichten Fällen findet sich eine, wenn auch noch geringe Anzahl von solchen, bei denen es im Anschluss an eine Verletzung des Pankreas zum Ausfluss von Sekret und in der Folge zur Fettnekrose kam. Diese Fälle können geradezu als Experimente am Menschen angesehen werden; denn hier liegen die Ursachen der Fettgewebsnekrosen ebenso auf der Hand wie bei den eben beschriebenen Tierversuchen. Es seien hier nur einige der bis jetzt bekannt gewordenen Fälle erwähnt: In dem Falle von M. B. Schmidt wurde ein Mann zwischen zwei Eisenbahnpuffer gequetscht. Bei der Sektion fand sich ein Riss im Pankreas, der auch den Ausführungsgang getroffen hatte. Fettgewebsnekrosen, besonders dicht am Pankreas, ausserdem im Mesenterium, Omentum majus, in der Wand der Bursa omentalis. In den von Simmonds und Wagner mitgeteilten Fällen wurde das Pankreas durch einen Bauchschuss verletzt. Sektion: Bauchfell dicht besetzt mit Fettnekrosen. Auch in dem ersten Fall von Rosen-Runge hatte eine Kugel das Schwanzende des Pankreas durchbohrt. Sektionsbefund: Fettgewebsnekrosen im grossen Netz, Serosa der vorderen Bauchwand, vor allem aber in der Umgebung des Pankreas.

Im vierten Falle des letzten Autors fand sich bei einem Manne, dem fünf Tage vor dem Tode ein Wagenrad über den Leib gegangen war, das Pankreas durchrissen; Fettgewebsnekrosen vor allem in der Bursa omentalis, dann um den Magen herum und im Netz.

Es kann hier nicht meine Aufgabe sein, die Fälle alle aufzuführen, die dazu geeignet sind, der Pankreasformentheorie

als Stütze zu dienen; die Zahl derselben ist zu gross. Die grosse Mehrzahl der veröffentlichten Fälle finden durch die Fermenttheorie ihre ungezwungenste Erklärung; erklären lassen sich durch dieselbe alle Fälle. Die einzige Theorie, die mit der unsrigen konkurrieren könnte, ist die mikroparasitäre. Doch gilt für die letztere der Satz heute noch, den seiner zeit Katz und Winkler aufgestellt haben: „Für die Annahme eines bakteriellen Ursprungs der Erkrankung liegt kein zwingender Beweis vor.“ In den Fettnekroseherden selbst bezw. in dem dieselben unmittelbar umgebenden Gewebe sind nur achtmal Mikroparasiten nachgewiesen worden, und zwar bald Stäbchen-, bald Kokkenformen. Mit Recht verlangt aber Truhart zur Feststellung der parasitären Ätiologie einer Krankheit die konstante Wiederkehr desselben Bakterienbefundes in typischer Anordnung. Der Nachweis dieser Wiederkehr ist aber bis jetzt noch nicht gelungen. Vielmehr stehen sich unter 80 Fällen, in denen sorgfältige bakteriologische Untersuchungen ausgeführt wurden, 43 mit vollständig negativem Ergebnis, und nur 37 Fälle, in denen Bakterien teils im Pankreas, teils in der das letztere umgebenden Höhlenflüssigkeit oder in den Fettnekrosen selbst gefunden wurden, gegenüber (Truhart). Trotzdem die mikroparasitäre Theorie die überwiegende Mehrzahl der Autoren zu ihren Anhängern zählt, stimme ich nach eingehendem Studium der einschlägigen Litteratur vollkommen mit Truhart überein, wenn er zu dem Schlusse kommt, „dass das fettspaltende Ferment des Pankreas das ätiologische Moment bei der Entstehung der Fettgewebsnekrose bildet, dass also die Fettgewebsnekrose keine Erkrankung sui generis ist, sondern sekundär, nach Pankreaserkrankungen“.

Auch in unserem Falle muss eine primäre Alteration des Pankreasgewebes als Kausalmoment angenommen werden. Wenn auch keine schwereren Veränderungen der Bauchspeicheldrüse

gefunden wurden, so deuten doch die bindegewebigen Einlagerungen auf vorausgehende pathologische Vorgänge in der Drüse hin. Ausserdem ist nach Pels-Leusden „zu den primären Pankreaserkrankungen alles das hinzuzunehmen, was eine Behinderung im Abfluss des Pankreassekretes bedingen kann, und ganz speziell ist dabei Rücksicht auf die abführenden Gallenwege zu nehmen".

Nach den Untersuchungen von Blume genügen vorübergehende, kurz dauernde Ischämien innerhalb des Pankreas vollständig, die Zellen der Drüse, die doch in normalem Zustande einen Durchtritt des von ihnen abgesonderten Sekretes nicht gestatten, derart zu verändern, dass dennoch bei Stauungsvorgängen innerhalb der Drüse eine Diffusion des Pankreassaftes durch die Epithelzellen möglich wird. Zu den Faktoren, die eine solche Ischämie im Pankreas hervorzurufen vermögen, gehören nach Truhart u. a. krankhafte Veränderungen des Gefässystems bezw. des Herzens. Bei der Sektion fand sich der Herzmuskel etwas schlaff, der linke Ventrikel gedehnt. Diese Anomalie des Herzens allein ist ja wohl schon imstande gewesen, vorübergehende Schwankungen der Blutzirkulation in der Bauchspeicheldrüse hervorzurufen. Nun die Frage nach der Sekretstauung! Nach dem oben zitierten Satz von Pels-Leusden, der auf mannigfache kasuistische Beobachtungen gestützt ist, muss man in dieser Hinsicht vor allem die Gallenausführungsgänge berücksichtigen. In der Gallenblase wurden bei der Operation etwa 135 Gallensteine von verschiedener Grösse gefunden. Es ist leicht möglich — solche Fälle sind in der Litteratur beschrieben —, dass ein solcher Stein bei der Passage des Choledochus eingekeilt wurde und durch Kompression des benachbarten Duct. pancreaticus eine Sekretstauung im Pankreas hervorrief. Auch die Möglichkeit des Übergreifens der Entzündungsprozesse, die sich zweifellos in der Gallenblase und den Gallenausführungsgängen abspielten, auf

den Ductus pancreat. ist nicht von der Hand zu weisen. Auch dadurch hat Sekretstauung in der Drüse verursacht werden können. Als Folge dieser Stauung sehen wir dann Diffusion des Pankreassaftes in die Umgebung und daran anschliessend Fettgewebsnekrosen. Entsprechend dem Ausgangspunkt sind die letzteren auch in der Umgebung des Pankreas besonders reichlich ausgesät.

Was in unserem Falle noch besonders interessiert, ist die Perforation des Dickdarmes. Ich habe die Litteratur nach ähnlichen Fällen durchgesehen. Wo ich Darmperforationen vermerkt fand, gingen die Perforationsöffnungen immer in mehr oder weniger grosse Höhlen in der Umgebung des Pankreas: das letztere war stets stark pathologisch verändert. (Fälle von Chiari, Fraenkel, Langerhans, Dressel, Körte, Marian, Laup.) Truhart schreibt die Perforation in solchen Fällen der direkten korrodierenden Wirkung des Pankreassaftes zu. In den eben aufgeführten Fällen erscheint diese Erklärung auch ganz plausibel, denn die Perforationen lagen in der Nähe des Pankreas, und in mehreren Fällen wurden auch in der aus den erwähnten Höhlen entleerten Flüssigkeit Pankreasfermente nachgewiesen. In unserem Falle muss die Durchlöcherung des Darms wohl anders erklärt werden, da sie, in der Gegend des rechten Colonknies gelegen, vom Pankreas zu weit entfernt war. Es ist vielmehr, da sich die in der Darmwand gefundenen Knötchen bei der Sektion sehr leicht aus ihrem Bett herausheben liessen, anzunehmen, dass ein solcher äusserlich als Knötchen sich präsentierender Fettnekroseherd bei der peristaltischen Bewegung des Darmes herausgefallen ist und dadurch die Perforation des Darmes veranlasst hat.

Bei der Operation war von den Veränderungen am Fettgewebe, soweit dasselbe zu Gesicht kam, noch nichts zu bemerken. Damit ist nicht gesagt, dass nicht an irgend einer

Stelle — z. B. im peripankreatischen Gewebe — schon Anfänge der Fettnekrose bestanden haben. In ihrer Hauptsache aber haben sich die Erscheinungen jedenfalls post operationem entwickelt. Ob durch den chirurgischen Eingriff zur Verbreitung der Krankheit günstige Verhältnisse — gewissermassen ein locus minoris restistentiae — geschaffen wurden, muss dahingestellt werden. Wäre diese Frage zu bejahen, so müsste das um so mehr auffallen, als durch verschiedene Beobachtungen (s. unten) namentlich der neueren Zeit festgestellt worden ist, dass die Fettgewebsnekrose manchmal gerade durch die Laparotomie zur Heilung gebracht werden kann. Die eigentliche Todesursache ist in unserem Falle die sekundäre Peritonitis gewesen. Wäre diese nicht dazu gekommen, so hätte die Krankheit trotz ihrer grossen Ausdehnung heilen können; denn dass die Fettnekrose der Ausheilung fähig ist, steht heute wohl allgemein fest, so viel und so lange auch dagegen gestritten worden ist. Erst vor einigen Jahren hat E. Fränkel betont, „dass nekrotisches Gewebe keiner Heilung fähig sei“. Demgegenüber ist daran zu erinnern, dass wir von Fettgewebsnekrose nicht erst dann sprechen, wenn schon ganze Fettlappen oder -läppchen dem Gewebstode verfallen sind, wie man sie in den grossen retroperitonealen bezw. peripankreatischen Höhlen in vorgeschrittenen Fettnekrosefällen häufig findet, sondern dass sich die ersten Anfänge der Fettgewebsnekrose oft nur durch den Verlust der Kernfärbbarkeit dokumentieren. Doch sind nicht nur diese letzteren Fälle heilbar, sondern auch diejenigen, in welchen es schon zur Bildung von makroskopisch sichtbaren Knötchen gekommen ist. Diese Möglichkeit der Ausheilung hat in neuerer Zeit Olt durch seine Beobachtungen an der spontanen Fettgewebsnekrose der Tiere erwiesen.

Aber auch die Fettgewebsnekrose des Menschen, die im

Gegensatz zu der tierischen häufig zu schweren Erscheinungen führt, ist heilbar. Diese Tatsache beweist eine ganze Anzahl von Fällen, die teils spontan zur Ausheilung gelangten, teils infolge bezw. im Anschluss an einen chirurgischen Eingriff. Es sind einige Fälle publiziert worden, in denen es zu einer spontanen Ausstossung des sequestrierten Pankreas durch das Rektum und in der Folge zur Genesung kam, so von Trafoyer-Rokitansky, Chiari, Whitton. In dem Falle von Scherschewsky wurde ein peripankreatischer Abszess spontan durch die Bauchdecken, in dem von Mayr-Robson ein solcher per rectum entleert.

Augenfälliger und damit beweisender sind die Fälle, in denen bei der Laparotomie Fettgewebsnekrose gefunden wurde und danach Heilung eintrat.

Am bekanntesten dürfte der vielzitierte Fall von Körte geworden sein. Der letztere fand bei einer Gallensteinoperation als Nebenbefund Fettgewebsnekrosen. Der Patient wurde geheilt, musste sich aber nach einem Jahr abermals wegen eines Choledochussteines operieren lassen. Die Fettgewebsnekrose war verschwunden.

Bei den Patienten von Welch und Osler wurde die Laparotomie wegen Ileuserscheinungen gemacht; es fand sich kein Passagehindernis, wohl aber Fettgewebsnekrose. Ausgang in Heilung in beiden Fällen.

Brentano eröffnete bei seiner Patientin durch einen linksseitigen, schrägen Lumbalschnitt einen retroperitonealen Abszess, aus dem sich neben bräunlichem Eiter kleine gelbliche, talgartige Bröckeln und grössere nekrotische Gewebsfetzen entleerten, welch letztere sich als Stücke von Drüsengewebe entpuppten. Heilung nach sechs Monaten.

Im Fall von Finney wurde ein peripankreatischer Abszess durch Laparotomie eröffnet. Deutliche disseminierte Fettgewebsnekrose. Tamponade der Abszesshöhle. Heilung. Hahn

laparotomierte eine Patientin, bei der sich ein melonengrosser, mit den anliegenden Darmschlingen verwachsener, leicht zerreisslicher Tumor fand. Tampons um den Tumor herum. Allmähliche Ausstossung des letzteren, Heilung.

Sehr interessant und lehrreich ist ein Fall von Wiesinger. Es sei mir daher gestattet, etwas näher auf denselben einzugehen. Der Patient wurde wegen sehr akuter Ileuserscheinungen operiert. Die linke Bauchseite bis über die Mittellinie und bis unterhalb des Nabels war von einem mannskopfgrossen, prall gespannten Tumor eingenommen, der vom Netz bedeckt war. Das letztere war von massenhaften Fettgewebsnekrosen durchsetzt. Die vordere Wand des Tumors wurde von der stark gespannten Magenwand gebildet. Es war dem Tumor nur durch die letztere hindurch beizukommen. Mittels Troicart und Heberdrainage Entleerung von 2 Liter bräunlicher, dünnflockiger Flüssigkeit durch die Magenwand hindurch. Danach wurde die letztere durch einen 5 cm langen Schnitt gespalten. Dabei abermals Entfernung von ungefähr 2 Liter derselben Flüssigkeit. Nunmehr Naht der Magenwunde. Der Magen war um 180° um seine Achse gedreht und durch Adhäsionen fixiert. Cardia und Pylorus infolge der Drehung vollständig verschlossen. Das Colon verlief oberhalb des Magens unter der Leber hin. Nach der Entleerung der Flüssigkeit aus dem Tumor liessen sich die Adhäsionen leicht lösen und die Organe in die gehörige Lage zurückbringen. Die Heilung verlief ohne nennenswerte Störung.

Mikulicz fand in seinem Fall nach Eröffnung der Bauchhöhle hinter dem Pylorus einen vom Omentum minus bedeckten, faustgrossen Tumor, der an einer Stelle fluktuierte. Zuerst Probepunktion, dann Incision durch das Lig. hepaticogastricum hindurch. Entleerung von trüber, weisslich-gelber Flüssigkeit. Drainage, Verband. In der aus der Höhle ent-

leerten Flüssigkeit fand sich später viel Eiweiss, peptische, diastatische und fettspaltende Fermente. 14 Wochen nach der Operation wird Patient geheilt enttassen.

Rotter eröffnete bei einer Patientin, bei der „Pyonephrose“ diagnostiziert worden war, durch den gewöhnlichen Schnitt in der linken Lumbalgegend einen Abszess, aus dem sich grau-schwarze, stinkende Flüssigkeit und ausserdem grosse Massen nekrotischen Fettgewebes entleerten. Drainage. Vier Monate post operationem Heilung.

Rasumowsky laparotomierte einen Patienten 25 Tage nach einem Anfall von heftigen, mit Kollapserscheinungen verbundenen Schmerzen in der Oberbauchgegend. Es fand sich ein von der Leber überlagerter Tumor. An einer Stelle war durch die Leber hindurch Fluktuation zu fühlen. An dieser Stelle wird der linke Leberlappen mit dem Thermokauter durchbohrt und dadurch eine Höhle eröffnet, aus der sich eine dunkle, sirupartige, mit nekrotischen Gewebsfetzen vermischte Flüssigkeit entleert. Die Fetzen erweisen sich unter dem Mikroskop als Pankreasteile. Tamponade der Höhle. Verband. Fünf Monate nach der Operation vollständige Heilung.

In neuerer Zeit sind von Pels-Leusden zwei Fälle veröffentlicht worden.

I. Fall:

Eine 22jährige Kellnerin wird wegen akuter peritonitischer Erscheinungen laparotomiert. Bei Eröffnung des Leibes fliesst etwas trübe, gelbliche Flüssigkeit heraus. Im grossen Netz eine Anzahl Fettnekrosen. Peritoneum in der Gegend des Pankreaskopfes grünlich verfärbt. Wegen bedrohlichen Zustandes der Patientin wird die Operation schnell beendet. Jodoformgazestreifen in der Pankreasgegend und zur Wunde herausgeleitet. Bauchwunde zum grössten Teil geschlossen. Heilung nach vier Wochen.

II. Fall:

53jährige Patientin mit starken Leibschmerzen aufgenommen. Bauchdecken über dem Nabel vorgewölbt. Anhaltendes Erbrechen. Laparotomie: Im grossen Netz massenhaft linsengrosse Fettnekrosen. Ebensolche im Mesenterium. Pankreaskopf derb, höckerig anzufühlen. Darmserosa und Peritoneum parietale eigentümlich klebrig, aber glatt, glänzend. Einführung eines Jodoformgazestreifens in die Gegend des Foramen Winslowii und Herausleitung des Streifens aus der Wunde. Letztere grösstenteils geschlossen. Nach drei Wochen Patientin geheilt entlassen.

Zum Schlusse möchte ich noch eine zweite Beobachtung aus der Dr. Krecke'schen Klinik bringen:

Ein 56jähriger Bräumeister, der in seiner Jugend Lues überstanden hatte, klagte seit einem Jahre über Schmerzen im Leibe. Dabei träger Stuhlgang und häufige Blähungen. Abmagerung um etwa 5 Pfd. trotz ziemlich guten Appetits. Bei der Untersuchung fand sich in der Nabelgegend, unmittelbar vor der Wirbelsäule ein etwa hühnereigrosser Tumor, der hinten fast verwachsen war. Zusammenhang mit den Organen der Bauchhöhle konnte nicht nachgewiesen werden.

Da der Tumor nach Angabe des behandelnden Arztes entschieden grösser geworden war, wurde am 28. XI. 04 ein operativer Eingriff versucht. Es fand sich ein im Mesenterium gelegener, nach hinten fest verwachsener Tumor von eigentümlich speckiger Konsistenz. Bauchfell in der Umgebung des Tumors von ausserordentlich zahlreichen bohnen- bis handtellergrossen, graugelben Einsprenkelungen besetzt, die sich auch in die nicht übersehbaren Teile der Bauchhöhle fortzusetzen schienen. Da der Tumor ohne Gefährdung der anliegenden Dünndarmschlinge nicht entfernt werden konnte, eine Resektion dieser Dünndarmschlinge aber wegen der ausgedehnten Fettnekrose zu eingreifend gewesen wäre, wurde

die Bauchhöhle wieder verschlossen. Von dem Tumor wurde ein Stückchen excidiert und mikroskopisch untersucht. Es bestand ausschliesslich aus Fett und Bindegewebe.

Patient erholte sich rasch. Er nahm später längere Zeit Jodkali (Pancreatitis luëtica?) und ist jetzt mit seinem Zustande ganz zufrieden.

Aus den angeführten Beispielen geht hervor, dass eine Ausheilung der intraabdominalen Fettgewebsnekrose wohl möglich ist und dass in vielen Fällen die Operation einen guten bezw. den einzig möglichen therapeutischen Eingriff darstellt.

Es ist mir eine angenehme Pflicht, am Schlusse meiner Arbeit meinem hochverehrten Chef und Lehrer, Herrn Dr. Krecke für die Überweisung der Arbeit, Herrn Obermedizinalrat Prof. Dr. von Bollinger für die Übernahme des Referates, Herrn Prof. Dr. Dürck und Herrn Dr. Obernderfer für die Überlassung der Notizen über den Sektionsbefund meinen verbindlichsten Dank auszusprechen.

Litteratur.

Balser, Über Fettnekrose, eine zuweilen tödliche Erkrankung des Menschen. Virchows Archiv 1882. Bd. 90. S. 520.

— Über multiple Pankreas- und Fettnekrose. Verhandlungen des Kongresses für innere Medizin. Wiesbaden 1892. S. 450.

Beck, Fat necrosis from a surgical stand-point. Journ. of amer. med. assoc. Nov. 1901. Ref. Zentralbl. f. Chir. 1902. S. 335.

Benda-Stadelmann, Referat über Sitzung des Vereins für innere Med. zu Breslau am 27. Juni 1896. D. med. Wochenschrift (Vereinsbeilage). Nr. 21 v. 6. Aug. 1896.

Bessel-Hagen, Zur operativen Behandlung der Pankreascysten. Arch. f. klin. Chir. 62. Bd. 1. H.

Brentano, A., Über Pankreasnekrose. Arch. f. klin. Chir. 1900. Bd. 61.

Blume, Zur Frage der intravitalen Selbstverdauung des Pankreas. Festschrift zur Naturforscherversammlung zu Braunschweig. 1897.

Bruckmeyer, Fr., Über multiple Fettgewebsnekrose im Pankreas und in der Nachbarschaft desselben. Freiburg 1896. Inaug.-Dissert.

v. Brunn, Max, Die Pankreas-Fettnekrose. (Referat.) Zentralblatt für allg. Pathologie und path. Anatomie. 1903. XIV. Bd. Nr. 2. S. 88.

Busse, O., Beitrag zur Lehre von der Nekrose des Fettgewebes und des Pankreas.

Chiari, Über die sogenannte Fettnekrose. Prager med. Wochenschrift. 1883. S. 299.

Dettmer, H., Experiment. Beitrag zur Lehre von der bei Pancreatitis haem. beobachteten Fettgewebsnekrosen und Blutungen. Inaug.-Dissert. Göttingen 1895.

Dressel, Über die Fettgewebsnekrose des Pankreas. Inaug.-Dissert. Giessen 1897.

Evans, A raport of 4 cases of fat-necrosis in connection with gallstones. Journ. of the amer. med. assoc. Nov. 1901. Ref. im Zentralblatt f. Chir. 1902. S. 335.

Finney, Zitiert nach Truhart.

Flexner, On the occurence of the fat splitting ferment in peritoneal fat-necrosis and the histologie of these lesions. Journ. of experiment. med. 1897, p. 413. Zitiert n. Katz u. Winkler.

Fränkel, E., Über den gegenwärtigen Stand der Lehre von der Fettgewebsnekrose. Münch. Med. Wochenschrift. 1896. Nr. 35.

Hahn, Über operative Behandlung der Pancreatitis haem. acuta. Fr. Verein. d. Chirurgen Berlins. Ref. Zentralblatt f. Chir. 1901. S. 22.

Hlava, J., Pancréatite haem. et la necrose du tissu adip. Arch. bohème. 1890. Bd. 4. S. 139. Zit. nach Katz und Winkler.

Hildebrand, Über Experimente am Pankreas zur Erzeugung von Fettgewebsnekrose. Zentralbl. f. Chir. 1895. Bd. 22. S. 297.

Hochhaus, H., Pankreasentzündung mit Blutung und Nekrose. Münch. med. Wochenschrift. 1903. S. 53.

Jaekel, Alf., Ein Fall von Pankreatitis mit Fettnekrose. Inaug.-Dissert. Greifswald 1898.

Japha, Fettgewebsnekrose und Cholelithiasis. Dissert. Königsberg 1901.

Jung, A, Beitrag zur Pathologie der akuten Pankreatitis im Anschluss an einen Fall dieser Erkrankung. Dissert. Göttingen 1896.

Katz u. Winkler, Die multiple Fettgewebsnekrose. Berlin 1899.

Körte, W., Beitrag zur chir. Behandlung der Pankreasentzündungen nebst Experimenten über Fettgewebsnekrose. Berliner Klinik. 1896. Nr. 102.

Köster, H., Über den Zusammenhang zwischen Cholelithiasis und Fettnekrose. Inaug.-Dissert. Greifswald 1901.

Kronheimer, H., Ein Fall von multipler Fettgewebsnekrose. Inaug.-Dissert. München 1898.

v. Kahlden, Über Pankreas- und Fettnekrose. Münch. med. Wochenschrift. 1895. p. 271.

Laubmann, H., Über multiple abdominale Fettgewebsnekrose. Inaug.-Dissert. München 1904.

Laup, F., Beiträge zur Pathologie des Pankreas nach Beobachtungen im pathol. Inst. Göttingen. Inaug.-Dissert. Gött. 1896.

Langerhans, Über multiple Fettnekrose. Virchows Arch. 1890. Bd. 122. S. 252.

Mayo-Robson, XIII. int. med. Kongress zu Paris. 1900. Ref. Münch. med. Wochenschrift Nr. 34. S. 1189.

Marx, H., Über Fettgewebsnekrose und Degeneration der Leber bei Pancreatitis haem. Virchows Arch. Bd. 165. 1901. S. 290.

Mikulicz, Zitiert nach Truhart.

Milisch, O., Experimenteller Beitrag zur Lehre von dem Zusammenhang entzündlicher Pankreaserkrankungen mit Nekrosen des Fettgewebes. Dissert. Berlin 1897.

Morian, R., Ein Fall von Pankreasnekrose. M. med. W. 1899. S. 348.

Noll, Rudolf, Über Pankreasnekrose. Dissert. Marburg 1903.

Olt, Fettgewebsnekrose bei Tieren. (Zitiert nach Truhart.)

Oser, L., Die Erkrankungen des Pankreas. Wien 1898. S. 326.

Pels-Leusden, Beitrag zur Pathologie und Therapie der akuten Pankreaserkrankungen. D. Zeitschrift für klin. Chirurgie. 1. u. 2. Heft. 1903.

Rasumowsky
Rotter
} Zitiert nach Truhart.

Rosen-Runge, C., Über die Bedeutung des Traumas in der Ätiologie der dissem. Fettgewebsnekrose. Inaug.-Dissert. Berlin 1902.

Scherschewsky, Zitiert nach Truhart.

Schmidt, M. B., Über das Verhältnis der Fettgewebsnekrose zu den Erkrankungen des Pankreas. Münch. med. Wochenschrift. 1900. Nr. 19. S. 8.

Simmonds, Zur Ätiologie der Fettgewebsnekrose. Münch. med. Wochenschrift. 1898. S. 169.

Struppler, Th., Über septische Prozesse als Komplikation bei Pankreasnekrose. D. Arch. f. klin. Med. 1901. Bd. 39. S. 207.

Truhart, Pankreaspathologie. I. Teil. Wiesbaden 1902.

Tschirschwitz, Kasuist. Beitrag zur Chirurgie der Pankreaserkrankungen und Fettgewebsnekrose. Mittlgn. aus d. Hamb. Staatskrankenanst. III. 3. S. 376. 1901. Ref. in Schmidts Jahrbüchern. 1902. H. 5. S. 217.

Wagner, Zur Kasuistik der Pankreas- und abdominellen Fettgewebsnekrose. Beitr. z. klin. Chir. Bd. 24. H. 1.

Welch, Med. news. 1891. S. 669. Zitiert nach Katz u. Winkler.

Whittan, Zitiert nach Truhart.

Williams, Exper. Produktion of fat-necrosis. Bost. med. u. surg. Journ. 15. April 1897.

Lebenslauf.

Ich wurde am 3. Juli 1878 als Sohn des Lehrers Christian Umbehr und seiner Gattin Anna, geb. Wiedemann, zu Freinsheim (Pfalz) geboren.

Vom 7. Lebensjahre an besuchte ich die Volksschule zu Haardt bei Neustadt a. H., aus der ich nach vier Jahren in das Kgl. humanistische Gymnasium zu Neustadt a. H. übertrat. Nach glücklich bestandenem Absolutorium bezog ich im Herbst 1897 die Universität Heidelberg, wo ich meine zwei ersten und köstlichsten Semester verbrachte. Von Oktober 1898 bis Juli 1899 studierte ich in Würzburg. Hier bestand ich im Sommer 1899 das Tentamen physicum.

Nach abermaligem, einsemestrigem Aufenthalt in Heidelberg ging ich nach München. Hier begann ich im Frühjahr 1902 das medizinische Staatsexamen. Da ich nun im Winter 1902—1903 mein erstes halbes Jahr als Einjährig-Freiwilliger abdienen musste, konnte ich mich der Prüfung in Chirurgie, zu der ich im Sommer nicht mehr zugelassen worden war, erst März 1903 unterziehen. Ich erhielt die Approbation am 10. März 1903.

Vom 1. April 1903 bis 1. Oktober 1904 war ich Assistenzarzt in der chirurgischen Privatklinik des Herrn Dr. Krecke in München. Seit 1. November diene ich nun als einjährig-freiwilliger Arzt im Kgl. Bayer. Schweren Reiter-Regiment.

Friedrich Umbehr, approb. Arzt.